第５７回日本病理学会秋期特別総会サテライトセミナー

日本婦人科病理学会サテライトセミナー抄録集

日時：平成２３年１１月１６日(水曜日)午後２時 20 分より午後５時 20 分まで（講演時間２時間 40 分）

会場：日本教育会館(千代田区一ツ橋 2-6-2) のホール(学会のメイン会場, 800 席)

セッション名：婦人科領域の病理診断セミナー

「婦人科病理の基本と卵巣腫瘍の病理診断の実際：切り出しから病理組織診断まで」

総合司会：九島巳樹

第１部：婦人科病理総論：手術材料の迅速診断および肉眼観察と切り出し(60 分)
座長：九島巳樹、安田政実先生
１．　卵巣腫瘍の肉眼像と切り出し　手島伸一先生
２．　卵巣腫瘍の迅速診断　清川貴子先生

（休憩）20 分

第２部：卵巣腫瘍の病理診断の実際：各論(100 分)
座長：長坂徹郎先生、三上芳喜先生
３．　漿液性腫瘍、粘液性腫瘍の組織診断(症例検討)　加藤哲子先生
４．　類内膜性腫瘍、明細胞性腫瘍の組織診断(症例検討)　笹島ゆう子先生
５．　性索間質性腫瘍の組織診断(症例検討)　柳井広之先生
６．　胚細胞腫瘍の組織診断(症例検討)　森谷鈴子先生

本企画は婦人科病理について、初学者の学習や生涯学習に役立てるために教育的内容を中心に、すぐに役立つ診断のコツをまとめて解説する。

第１部の２題は卵巣に限らず婦人科領域の病理診断全般について、総論的な内容で日常病理診断業務の教育的な講演とする。

第２部４題は典型例あるいは比較的珍しい症例提示(１～２例)を中心に、卵巣腫瘍の病理診断のコツを解説する各論的な内容とする。

各演者は婦人科領域を専門とする病理医として日頃から活発に仕事をされている方々ばかりです。きっと明日からの病理診断に役立つ内容の素晴らしい講演です。このハンドアウトの作成にあたりましては、お忙しい中、原稿の執筆をお引き受けいただきました先生方、本当にありがとうございました。

また、本企画をお認めいただき、このような大きな機会をご提供くださいました第57回日本病理学会秋期特別総会の諸星会長と本サテライトセミナー運営に関わっていただく昭和大学第一病理学教室、第二病理学教室および病理診断科のスタッフの方々に感謝します。

最後に短期間でハンドアウトを印刷していただいた株式会社三和の皆様に感謝いたします。

企画：日本婦人科病理学会

お問い合わせは企画担当：日本婦人科病理学会
九島　巳樹
昭和大学病院・病理診断科
03-3784-8483

mkushima@med.showa-u.ac.jp

卵巣腫瘍の肉眼像と切り出し

同愛記念病院病理　手島伸一

肉眼像の大切さ
切り出しの大切さ

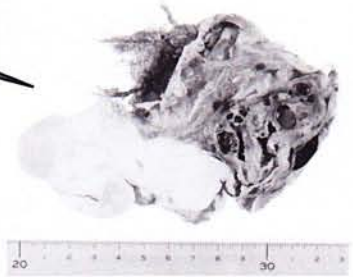

線維腫＋莢膜細胞腫
＋成熟奇形腫＋
奇形腫の悪性転化

肉眼時に観察すべきこと

1. まず卵巣であることを確かめる
2. 色調
3. 腫瘍の大きさ、重量
4. 卵巣の被膜破綻の有無、被膜表面への浸潤の有無。
5. 卵巣外への広がりの有無
6. 対側卵巣の状態
7. 同時に切除された他臓器の状態
8. 子宮内膜症の有無

切り出しのブロック数

(卵巣腫瘍取扱い規約を一部改)

・腫瘍の最大径に対して, 1-2個を一応の目安とする。

・肉眼所見や推測される組織型によっても異なり、個々の例ごとの柔軟な対応が必要である。

・割面の写真やコピーは、肉眼所見と組織所見との対比のために重要である。

切り出しの一般的な注意事項

・最大割面から肉眼的に異なる所見を呈する部分を、前述した目安を参考に切り出す。

・最大割面と平行に作成したほかの割面で、最大割面と異なる肉眼所見を呈する部分があれば、その部を追加する。

・被膜破綻、あるいは被膜表面や直下への浸潤が疑われる部分、癒着痕とみられる部分から切り出す

・対側卵巣が切除されている例では肉眼的に病変がない場合でも必ず切り出す。

腫瘍の良悪や組織型を推定しながら切り出しを行う。

・肉眼的に明らかに進行した悪性腫瘍の場合には、前述した目安としてのブロック数を必要としない。

・肉眼的に割面が均一で、ほぼ良性の線維腫や莢膜細胞腫であると考えられるものも同様である。

・大きな嚢胞性腫瘍も、内面が平滑で壁が薄い場合には良性腫瘍であり、ブロック数は少なくする。

・境界悪性腫瘍であることが判明したにもかかわらず、調べたブロック数が目安を大幅に下回っているときは、追加切り出しを行い、悪性腫瘍の所見がないことを確認する。

わが国の卵巣腫瘍の組織型別頻度(長崎大学)

	良性腫瘍	境界悪性	悪性腫瘍	計
表層上皮性・間質性腫瘍	426例 (41.4%)	21例 (2.0%)	200例 (19.4%)	647例 62.8%)
性索間質性腫瘍	21例 (2.0%)	7例 (0.7%)	2例 (0.2%)	30例 (2.9%)
胚細胞腫瘍	268例 (26.0%)	9例 (0.9%)	34例 (3.3%)	311例 (30.2%)
その他	2例 (0.2%)	0例	40例 (3.9%)	42例 (4.1%)
計	717例 (69.6%)	37例 (3.6%)	276例 (26.8%)	1.030例 (100%)

表層上皮性・間質性腫瘍の組織型別・悪性度別頻度（中島伸夫ら）

組織型	良性	境界悪性	悪性	計
漿液性	112	14	63	189
粘液性	103	51	18	172
類内膜	1	4	18	23
明細胞	0	0	21	21
Brenner	6	1	0	7
その他・不明	6	0	4	10
計	228	70	124	422

腫瘍の組織型を推定しながら切り出す

1. 漿液性腫瘍の肉眼的特徴と切り出し

・嚢胞壁に肥厚あるいは顆粒状、結節状、乳頭状の隆起がみられる腫瘍は、十分な数のブロックを切り出す。

・内腔が平滑な嚢胞は良性のことが多いので、最初から多数のブロックを切り出す必要はない。

・表層にも乳頭状の増生巣がみられることがある。

・両側性のことも多い。

漿液性境界悪性腫瘍の肉眼的特徴を捉える。

嚢胞の周囲や内腔側に乳頭状を呈する。

漿液性腺癌の肉眼的特徴を捉える。

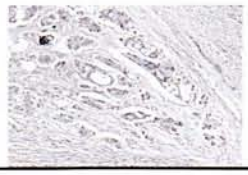

漿液性腺癌

通常は乳頭状の部、嚢胞状の部がみられる。

小さな卵巣癌（多くは漿液性腺癌）の特徴を捉える

嚢胞を作らない漿液性腺癌は予後不良である。

卵管原発であろうとの考えが広まりつつある。

2. 粘液性腫瘍の肉眼的特徴と切り出し

・粘液性腫瘍は、ごく一部に浸潤性の成分をみることがあるので、入念な検査が必要である。

・とくに小さな嚢胞が集簇している部位や、嚢胞壁に肥厚を認める部位からの十分な切り出しが不可欠である。

・粘液性腫瘍、とくに境界悪性腫瘍では切り出しブロック数は必然的に多めとなる。

粘液性腫瘍の肉眼的特徴を捉える

いずれも粘液性境界悪性腫瘍

多房性が多いが、嚢胞内面に乳頭状を呈するものもある。

粘液性腺癌の肉眼的特徴を捉える

粘液性腺癌

多房性が多い。癌が一部にみられることが多い。壁在結節部に癌がみられることがある。

3. 類内膜性腫瘍の肉眼的特徴と切り出し

子宮内膜症を伴うことが多い。

良性の類内膜腫瘍　　境界悪性類内膜腫瘍

良性、境界悪性の漿内膜腫瘍は稀である。polypoid endometriosisとの鑑別が問題となることがある。

類内膜腺癌の肉眼的特徴を捉える

類内膜腺癌

子宮内膜症を伴うことが多い。充実性でもろい腫瘍のことが多い。

4. 明細胞境界悪性腫瘍の肉眼的特徴を捉える

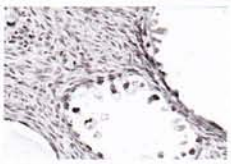

子宮内膜症性嚢胞壁内に見られる症例と全体が腺線維腫の症例がある。

明細胞腺癌の肉眼的特徴を捉える

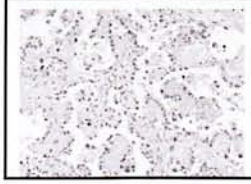

嚢胞壁内に腺癌の結節が見られるとき症例と、嚢胞を有さない症例とがある。

腺癌線維腫のことも多い。

5. 性索間質性腫瘍の肉眼的特徴と切り出し

・ほとんどが片側性
・灰白色充実性、黄色充実性が多い
・軟化融解して大きな空洞を作ることがある。
・嚢胞状を呈することもある。
・ホルモン活性を示すものがある。

成人型顆粒膜細胞腫の肉眼的特徴を捉える

黄色を呈する

嚢胞状を呈することも多い

性索間質性腫瘍の肉眼的特徴と切り出し



線維腫(空洞形成)

線維腫(浮腫状)

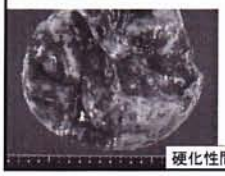

硬化性間質性腫瘍(空洞形成)

性索間質性腫瘍は2次的に、出血・軟化融解、空洞形成、嚢胞状を呈しやすい

6. 胚細胞腫瘍の肉眼的特徴と切り出し

・奇形腫で、結節状に隆起してみえるRokitansky結節や、壁が肥厚している部分からは必ず切り出す。未熟な成分や悪性転化した成分が存在する可能性がある。

・充実性奇形腫や未熟奇形腫が疑われた場合には、切り出し個数は多めとなる。

・とくに最初の切り出して中枢神経成分が見られたときには十分な数の追加切り出しを行う。

・悪性胚細胞腫瘍では、混合型であることが稀ではないので、とくに割面で肉眼像が異なる場合にははじめから十分なブロック数で調べる必要がある。

奇形腫の肉眼的特徴を捉える

成熟奇形腫

卵巣甲状腺腫

glial cyst

成熟奇形腫、未熟奇形腫の肉眼的特徴を捉える

成熟奇形腫

未熟奇形腫

神経組織ほかの未熟な成分は肉眼で予想されることが多い。

未熟奇形腫

悪性胚細胞腫瘍の肉眼的特徴を捉える

7. その他の腫瘍・転移性腫瘍の肉眼的特徴



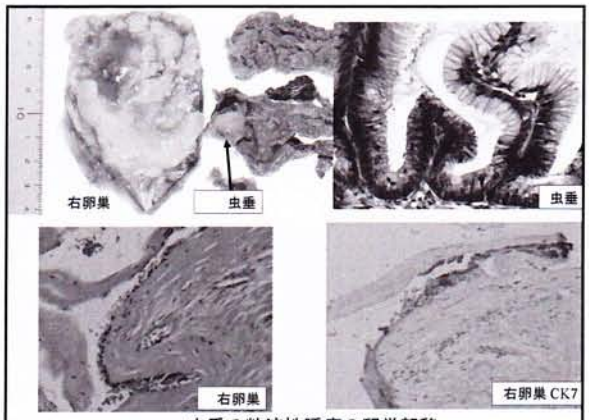

虫垂の粘液性腫瘍の卵巣転移

8. 子宮内膜症性嚢胞の肉眼的特徴と切り出し

・チョコレート様の内容を除去し、嚢胞壁に肥厚や隆起部があれば、その部は必ず切り出す。

・組織学的に内膜症の上皮成分に異型を認めたときは、さらに詳細に調べる必要がある。

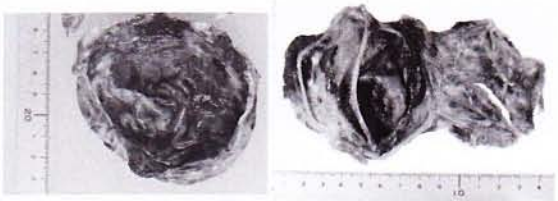

子宮内膜症性嚢胞の肉眼的特徴を捉える

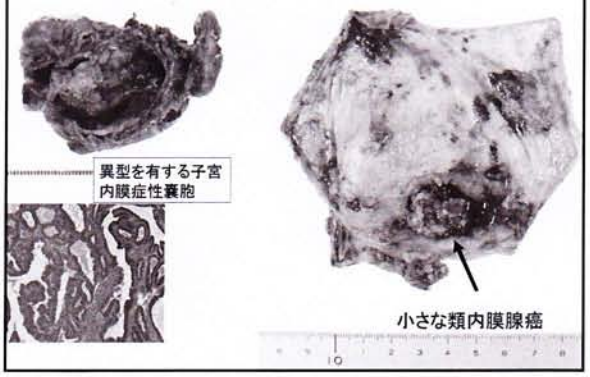

まとめ

1. 肉眼、年齢、臨牀所見でおおよそ卵巣腫瘍の診断はつく (60-80%)。

2. 組織診断で確定される。

3. 組織診断が決定できないとき、肉眼所見との違いが大きいときには、肉眼にさかのぼり、追加切り出しを行う。

4. 肉眼所見を過信してはいけない。

第57回日本病理学会秋期特別総会サテライトセミナー
2011年11月16日
教育会館, 東京

卵巣腫瘍の迅速診断

千葉大学大学院医学研究院病態病理学
清川貴子

知っておきたい卵巣腫瘍（30種）

	良性	境界悪性	悪性
表層上皮・間質性腫瘍	・漿液性腺腫・線維腺腫 ・粘液性腺腫・線維腺腫 ・ブレンナー腫瘍	・境界悪性漿液性腫瘍 ・境界悪性粘液性腫瘍 ・境界悪性類内膜腫瘍 ・境界悪性明細胞腫瘍 ・境界悪性ブレンナー腫瘍	・漿液性腺癌（低異型・高異型） ・粘液性腺癌 ・類内膜腺癌 ・明細胞腺癌 ・悪性ブレンナー腫瘍・移行上皮癌 ・癌肉腫（悪性ミューラー管混合腫瘍）
性索・間質性腫瘍	・莢膜細胞腫 ・線維腫 ・セルトリ・ライディック細胞腫（高分化型）	・顆粒膜細胞腫 ・セルトリ・ライディック細胞腫（中分化型）	・セルトリ・ライディック細胞腫（低分化型）
胚細胞性腫瘍	・成熟奇形腫（皮様嚢腫）	・未熟奇形腫（グレード1, 2） ・カルチノイド	・未熟奇形腫（グレード3） ・悪性転化を伴う成熟奇形腫 ・ディスジャーミノーマ（未分化胚細胞腫） ・卵黄嚢腫瘍 ・胎児性癌 ・絨毛癌
その他			・他の臓器に発生した癌の転移

卵巣悪性・境界悪性腫瘍の年齢

組織型	診断時の年齢		
	30未満	30−64歳	65歳以上
境界悪性表層上皮性腫瘍	**28.3**	12.3	4.4
悪性表層上皮性腫瘍	**33.4**	**83.7**	**92.2**
性索・間質性腫瘍	2.3	1.4	0.8
胚細胞性腫瘍	**33.6**	1.6	0.3
その他	2.4	1.0	2.3

Partridge EE et al. Cancer 1996; 78: 2236-2246

卵巣悪性腫瘍の組織型（転移性除）

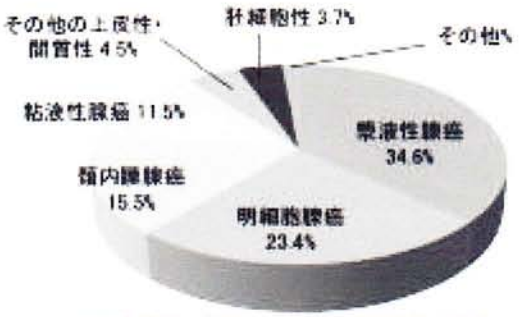

日本産科婦人科学会 婦人科腫瘍委員会報告
2009年度卵巣腫瘍患者年報, 日産婦誌 2011, 63:1090

卵巣境界悪性腫瘍の組織型

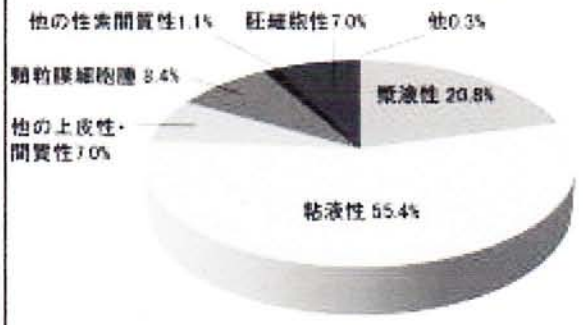

日本産科婦人科学会 婦人科腫瘍委員会報告
2009年度卵巣腫瘍患者年報, 日産婦誌 2011, 63:1090

迅速診断の精度を左右する因子

- <u>不利な点</u>
  1）時間的制約
  2）検索範囲が限られる
  3）切片作製時の二次的変化
- <u>誤判定の原因</u>
  1）標本採取部位（サンプリングエラー）
  2）標本作製の不備
  3）病理医の判断の誤り

卵巣腫瘍における迅速診断の精度

- 正診率(最終診断との一致率)91.1%ー97%
  判定保留例0-4.2%
- 境界悪性腫瘍での正診率64.5%-84%
  (感度44-87%, 特異度64-98%)
  過小評価>過剰評価
- 粘液性腫瘍の診断精度が低い
  サンプリングエラー, 過小評価>過剰評価
- 参考:全臓器(北米297施設, 79647例)
  正診率98.3%, 判定保留例4.2%

迅速診断の手順

- 臨床情報, 既往歴の確認
- 肉眼の観察とサンプリング
  肉眼所見→組織型の推定に重要
  →適切なサンプリングに重要
  原則として腫瘍全部を提出する
- 検鏡, 診断 , 報告

卵巣腫瘍の診断に必要な臨床情報

- 年齢
- 既往歴
  他臓器の悪性腫瘍, 子宮内膜症
- 妊娠の有無ー妊娠による修飾・類腫瘍
- 症状
  ホルモン産生を疑う症状
  疼痛, 発熱
  腫瘍の急速な増大の有無
- 開腹所見 (腹水, 拡がり)
- 検査値:腫瘍マーカー, ホルモン値

肉眼所見の観察:外表

- 大きさ, 重量の測定
- 外表所見の観察:腫瘍の形, 被膜破綻, 被膜外への浸潤, 癒着, 内膜症を疑う像, これらの部位と大きさ
- 卵巣・卵管周囲の病変(嚢胞, 腫瘤, 癒着, 内膜症など)
- 卵巣腫瘍か否か:卵管は腫瘍の表層を這っているか

肉眼所見の観察:割面

- 充実性か嚢胞性か
- 充実性であれば, 多結節性か
- 嚢胞性であれば, 単房性か, 多房性か
- 嚢胞内容の性状, 入割済みで内容物が不明な場合は, 壁内面の付着物(血塊, 粘液)
- 嚢胞壁の乳頭状・結節性成分の有無, その大きさ, 性状(色, 硬さ)
- 充実性成分の性状
- 壊死・出血, 浮腫
- 既存の卵巣組織(白体, 黄体, 卵胞嚢胞)

肉眼所見と鑑別診断

線維性充実性腫瘍(卵巣腫大)

- 線維腫
- 莢膜細胞腫
- 腺線維腫
- ブレンナー腫瘍
- 硬化性間質腫瘍(浮腫あり)
- クルケンベルグ腫瘍(浮腫あり)
- Massive ovarian edema(浮腫あり)
- 線維腫症

肉眼所見と鑑別診断

壁の薄い単房性嚢胞性腫瘍

- 卵胞嚢胞
- 単純嚢胞：被覆上皮が圧排されて扁平となり性状が不明
- 漿液性腺腫：径1.0cm以上．それ未満のものは表層上皮封入嚢胞とよぶ
- 粘液性腺腫
- 転移性腫瘍

肉眼所見と鑑別診断

乳頭状隆起を伴う嚢胞性腫瘍

乳頭状成分が白色，小型，線維性硬

- 腺線維腫

乳頭状成分が脆い（以下の3つはいずれも被膜外へ増生することがある）

- 漿液性境界悪性腫瘍ー比較的粒が大きめの乳頭状成分
- 内頸部様粘液性境界悪性腫瘍ー膿様粘液
- 悪性表層上皮性腫瘍ー壊死

肉眼所見と鑑別診断

嚢胞＋充実性成分からなる腫瘍

充実性成分を有する嚢胞性腫瘍

- 表層上皮性腫瘍（境界悪性，悪性）
- 悪性胚細胞腫瘍

嚢胞を有する充実性腫瘍

- 腺線維腫性腫瘍（良性，境界悪性，悪性）
- 顆粒膜細胞腫
- セルトリ・ライディック細胞腫

肉眼所見と鑑別診断

壁が平滑・やや不規則な出血性嚢胞

- 子宮内膜症性嚢胞
- 黄体嚢胞
- 内頸部様粘液性境界悪性腫瘍

肉眼所見と鑑別診断

黄色調の腫瘍

- 莢膜細胞腫
- ブレンナー腫瘍
- 類内膜腺癌
- 明細胞腺癌
- セルトリ細胞腫
- 顆粒膜細胞腫
- 転移性癌
- ステロイド細胞腫瘍—山吹色

肉眼所見と鑑別診断

特異な肉眼所見を呈する腫瘍

嚢胞内に毛髪，脂肪，おから様成分

- 成熟嚢胞性奇形腫
- 未熟奇形腫
- 奇形腫から発生した腫瘍

べっ甲色の充実性成分＋嚢胞からなる腫瘍

- 卵巣甲状腺腫
- 甲状腺腫性カルチノイド

標本採取

- 壊死組織を避けて採取
- 嚢胞壁の隆起性部分，乳頭状/充実性部分，多房性嚢胞性ではより嚢胞の密度が高い部位から採取
- 粘液性腫瘍，大型腫瘍で部位により異なる肉眼像を呈する場合は，2ー3個所から採取
- 核所見の観察には捺印細胞診の併用が有用

漿液性，明細胞，類内膜腺癌の鑑別

- 高異型漿液性腺癌：高度の核異型（3倍以上の大きさの核が混在，多核，3μm以上の大型核小体，奇怪な核，核分裂像）＋核の重層化を示す乳頭状構造，ひび割れ．
- 明細胞腺癌：異型が高度なわりに核分裂像が少なく，細胞質が豊富．単層に配列する傾向．
  組織型の判定に迷う異型の強い腺癌→追加の標本で典型的な明細胞腺癌の像を認めることがある．
  子宮内膜症や腺線維腫成分を伴う頻度が高い．
- 類内膜腺癌：腫瘍細胞の紡錘形化，扁平上皮への分化．周囲に子宮内膜症や腺線維腫成分を伴う頻度が高い．

粘液性腫瘍の注意点 -1)

- 粘液性腫瘍の多くは腸型
- 凍結切片では細胞内粘液が不明瞭化することがある
- 腸型粘液性境界悪性腫瘍では：
  - ー"粘液性腫瘍であり，少なくとも境界悪性腫瘍であるが，確定診断は永久標本で行う"と報告
  - ー上皮内癌を伴う境界悪性腫瘍は，最終診断標本で粘液性腺癌が見つかるリスクが高いこともコメント
  - ー転移性腫瘍との鑑別（小型，両側性）

粘液性腫瘍の注意点 -2)

- 内頸部様（endocervical-like, Mullerian type, seroumucinous ）
  微小浸潤
  - ー外方性発育例あり
  - ー両側性（40%）
  - ー内膜症と関連
- 腹膜偽粘液腫例では，消化管特に虫垂切除を勧める．虫垂の腫瘍は末端に発生し，肉眼的認識が困難な例もある．

卵巣粘液性腫瘍に占める転移性腫瘍

	Seidman[1]	Khunamornpong[2]
両側性	94% (29/31)	95% (40/42)
片側性，<10cm	88% (7/8)	80% (4/5)
片側性，=/>10cm	18% (2/11)	58% (8/21)

Seidman（卵巣原発12例，転移性40例）[1]
Am J Surg Pathol 2003, 27:985-993
Khunamornpong（卵巣原発16例，転移性58例）[2]
Gynecol Oncol 2006, 101:152-157

転移性腫瘍の可能性を考える所見

- 外表：卵巣表面の小結節状病変，八つ頭状
- 割面：多結節性（嚢胞形成もありうる）
- 組織像：
  結節性分布，脈管浸潤，印環型細胞
  既存の卵巣構造の温存（内膜症と無関係の悪性上皮性腫瘍で）
  原発性卵巣腫瘍として非典型的な組織像

忘れがちな鑑別診断

- 漿液性境界悪性腫瘍
  乳頭状発育を示す明細胞腺癌(核異型)
- 明細胞腺癌
  細胞質が淡明な他の腺癌？
- 類内膜腺癌
  大腸癌の転移との鑑別
  扁平上皮への分化，内膜症，腺線維腫
  →類内膜腺癌
- 顆粒膜細胞腫・セルトリライディック細胞腫
  類内膜腺癌との鑑別
  核，扁平上皮への分化に注目

診断・報告

- 過大診断しないよう心がける
- 診断に迷う場合：現時点で断言できることや鑑別診断を伝える
- 判定保留とする勇気をもつことも必要
  迅速診断の適応と限界を理解する
- 卵巣悪性腫瘍と診断する根拠は間質浸潤
  細胞異型は著明な場合のみ有用

参考文献

1. Rose PG, et al. Accuracy of frozen-section (intraoperative consultation) diagnosis of ovarian tumors. Am J Obstet Gynecol 1994; 171:823-26.
2. Spann CO, et al. Intraoperative consultation of ovarian neoplasms. J Natl Med Assoc 1994;86:141-4.
3. Usubutun A, et al. The value of intraoperative consultation (frozen section) in the diagnosis of ovarian neoplasms. Acta Obstet Gynecol Scand 1998; 77:1013-6.
4. 森谷卓也，他．卵巣腫瘍に対する術中迅速診断．日本婦人科腫瘍学会雑誌 2003;21:328-33.
5. Ilvan S, et al. The accuracy of frozen section (intraoperative consultation) in the diagnosis of ovarian masses. Gynecol Oncol 2005;97:395-9.
6. Stewart CJ, et al. Intraoperative assessment of ovarian tumors: a 5-year review with assessment of discrepant diagnostic cases. Int J Gynecol Pathol 2006;25:216-22.
7. Rakhshan A, et al. Accuracy of frozen section diagnosis in ovarian masses: experience at a tertiary oncology center. Arch Gynecol Obstet 2009; 280:223-8.
8. Menzin AW, et al. The accuracy of a frozen section diagnosis of borderline ovarian malignancy. Gynecol Oncol 1995; 59:183-5.
9. Houck K, et al. Borderline tumors of the ovary: correlation of frozen and permanent histopathologic diagnosis. Obstet Gynecol 2000;95:839-43.
10. 荻島大貴，他．当科における悪性・境界悪性卵巣腫瘍に対する術中迅速病理診断の成績について．産婦人科の実際 2007;56:1425-8.
11. Baker P, et al. A practical approach to intraoperative consultation in gynecological pathology. Int J Gynecol Pathol 2008; 27:353-65.
12. Tempfer CB, et al. Accuracy of intraoperative frozen section analysis in borderline tumors of the ovary: a retrospective analysis of 96 cases and review of the literature. Gynecol Oncol 2007;107:248-52.
13. Zarbo RJ, et al. Interinstitutional comparison of frozen-section consultation. A College of American Pathologists Q-Probe study of 79,647 consultations in 297 North American institutions. Arch Pathol Lab Med 1991; 115:1187-94.
14. Ismiil N, et al. Intraoperative consultation in gynecologic pathology: a 6-year audit at a tertiary care medical center. Int J Gynecol Cancer 2009;19:152-7.
15. Alvarez Santin C, et al. Contribution of intraoperative cytology to the diagnosis of ovarian lesions. Acta Cytol 2011;55:85-91.
16. Seidman JD, et al. Primary and metastatic mucinous adenocarcinomas in the ovaries: incidence in routine practice with a new approach to improve intraoperative diagnosis. Am J Surg Pathol 2003; 27:985-93.
17. Stewart CJ, et al. Accuracy of frozen section in distinguishing primary ovarian neoplasia from tumors metastatic to the ovary. Int J Gynecol Pathol 2005;24:356-62.
18. Stewart CJ, et al. Intraoperative assessment of clear cell carcinoma of the ovary Int J Gynecol Pathol 2008;27:475-82.
19. Sangoi, AR, et al. Ovarian clear cell carcinoma with papillary features: a potential mimic of serous tumor of low malignant potential. Am J Surg Pathol 2008; 3: 269-74.

漿液性腫瘍、粘液性腫瘍の組織診断

ー 間質浸潤をめぐって ー

山形大学　人体病理学教室

加藤　哲子

組織診断基準

漿液性腫瘍

境界悪性：間質浸潤がないか、微小浸潤にとどまるもの
悪性　　：微小浸潤を超える間質浸潤があるもの

粘液性腫瘍

境界悪性：間質浸潤がないもの
悪性　　：間質浸潤があるもの

何を見て「間質浸潤」と認識しているのか？

癌と間質の関係性の変化　or　癌としての広がり

侵入性浸潤　　拡大性浸潤

何を見て「間質浸潤」と認識しているのか？

癌と間質の関係性の変化　or　癌としての広がり

侵入性浸潤　　拡大性浸潤

侵入性浸潤

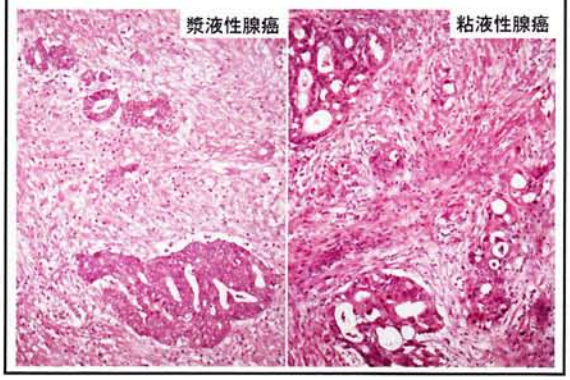

侵入性浸潤　Infiltrative invasion

小型の腺管•胞巣、単個の細胞が、線維芽細胞の増殖や細胞外基質/コラーゲンの増加を伴いながら不均一に分布する

侵入性浸潤の判断では、癌と間質の関係性の変化を認識している

→ よく知られた浸潤像をこういう目で見直すと？

症 例

22歳、右卵巣(10x10cm)、漿液性腺癌

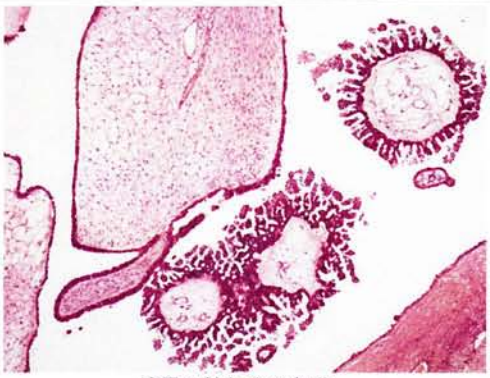

境界悪性相当の部分

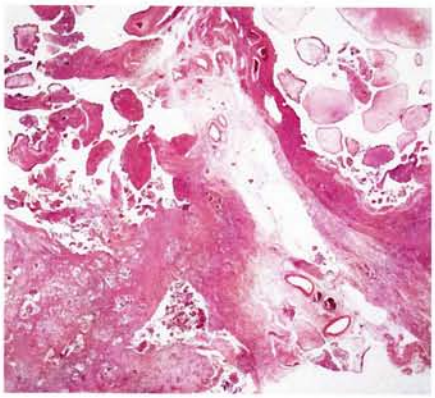

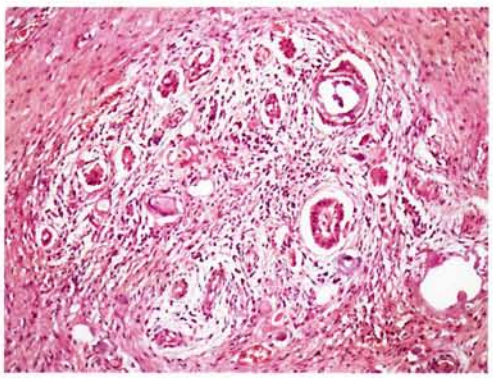

浸潤部

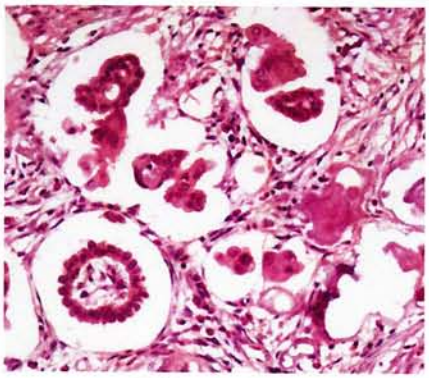

間質との間に空隙

術中迅速標本（凍結切片）

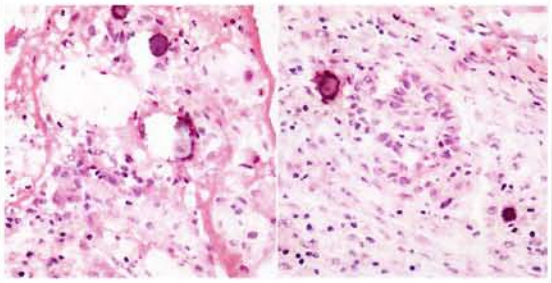

凍結切片では空隙は目立たない

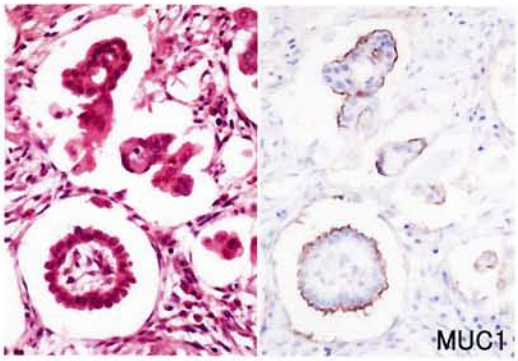

間質側にMUC1（→細胞表面糖蛋白）が発現

浸潤部における空隙が意味すること

基本的にはホルマリン固定による人工産物だが、

それが生じやすい状況* が癌と間質のinterfaceで

起きて、両者の関係性が変化している

＊ 分子発現の異常

ex. MUC1（*in vitro*では癌と細胞外基質の結合性を低下させたり、コラーゲンを収縮させることが示されている）

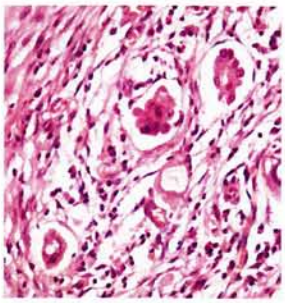

- 卵巣では、いわゆる低異型漿液性腺癌や、境界悪性漿液性腫瘍の微小浸潤部で見られやすい
- 卵巣以外に乳腺、大腸、膀胱などの癌でも見られる（"Invasive micropapillary carcinoma"）

何を見て「間質浸潤」と認識しているのか？

癌と間質の関係性の変化

or

癌としての広がり

個人性浸潤

拡大性浸潤

癌と間質の関係性の変化を認識できない場合

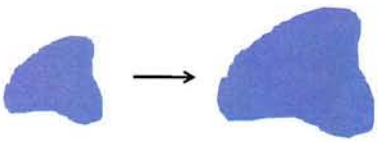

- 広さを増していること
- （広さを増しているのが）癌であること

で浸潤（拡大性浸潤）と判断せざるをえない

症 例

41歳、右卵巣(21x15cm)、粘液性腺癌

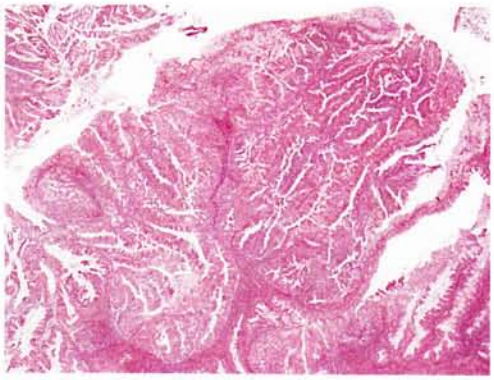

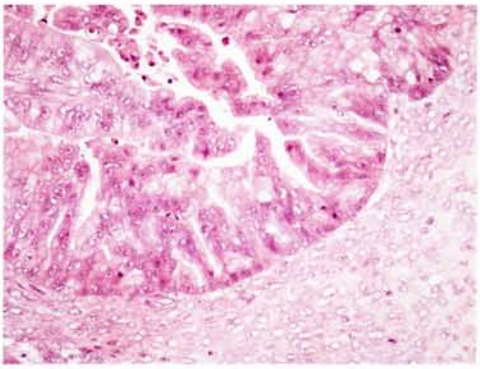

高度異型腺管と間質の境界は平滑

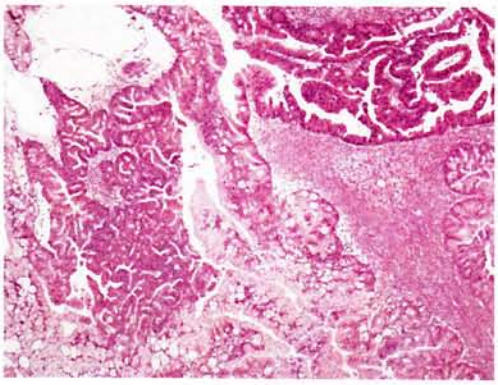

拡大性浸潤 Expansile invasion

高度異型腺管が間質の介在をほとんど伴わず、密集して増殖する*。既存の間質との境界は平滑である。

*10mm^2< or 3mm<

拡大性浸潤の判断は、事実上は癌としての高度異型の判断に依っている

→ 癌としての高度異型とは…？
（粘液性腺癌の場合）

○細胞の多層化

癌　　境界悪性

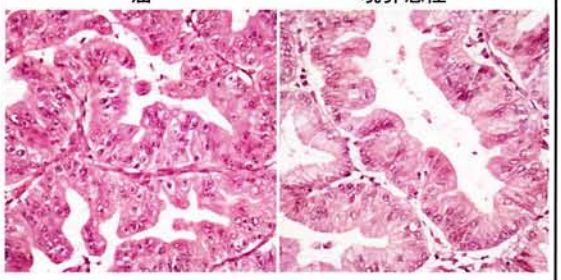

○複雑な構築

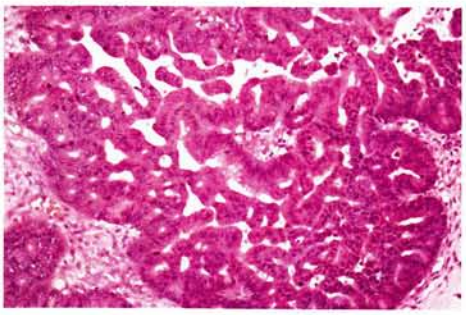

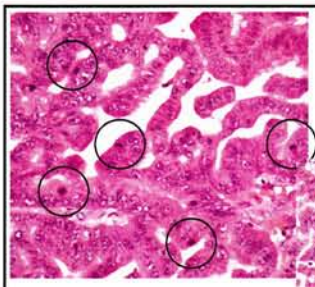

○核分裂像の増加

○細胞粘液の減少

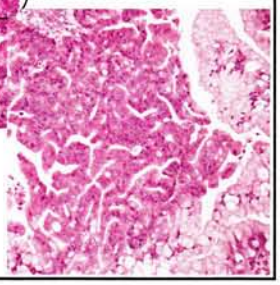

拡大性浸潤

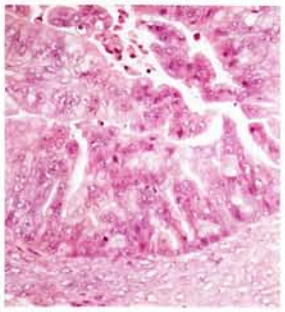

- 粘液性腺癌では、WHO分類、取扱い規約いずれにおいても侵入性浸潤と並ぶ浸潤様式として明記されている（実際上多い）
- （明記はされていないが）その他の癌（漿液性、類内膜…）でも、この様式の浸潤はいくらでも起きている
- 卵巣以外の癌でもこれと同様の浸潤は起きている

お わ り に

卵巣の漿液性、粘液性腫瘍における間質浸潤の諸様式は必ずしもこれらにのみ特異なものではなく、他の腫瘍における（間質）浸潤と共通する認識の上に立つものである